

Molaar Incisief Hypomineralisatie (MIH)



MI
Behandelopties
van GC

GC

Molaar Incisief Hypomineralisatie (MIH)

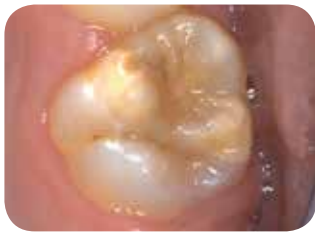Een probleem dat één op de zeven kinderen treft^{1,2}

MIH is een veel voorkomende ontwikkelingsstoornis die voornamelijk één of meer eerste blijvende molaren treft. De centrale snijtanden kunnen ook aangetast zijn, maar dit komt in mindere mate voor. Hypomineralisatie van de tweede melkmolaren (HSPM) of hoektanden kan ook voorkomen.³ Kinderen met HSPM lopen tot vijf keer meer kans om MIH te ontwikkelen in het blijvende gebit. De ernst kan sterk variëren, van milde opaciteiten tot posteruptieve afbrokkeling van het glazuur.

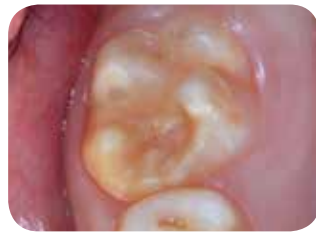Momenteel is de etiologie van MIH nog steeds onbekend. Enkele correlaties met prenatale, perinatale en postnatale ziekten, blootstelling aan antibiotica of chemicaliën zoals dioxine, Bisfenol A en polychloorbifenyyl zijn beschreven, maar er is nog steeds onvoldoende bewijs.

Klinische verschijnselen

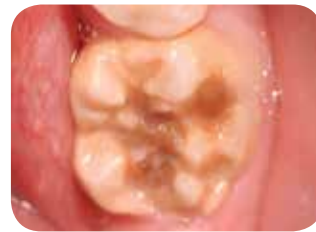- Diverse opaciteiten, van roomwitte tot geelbruine verkleuringen
- Het aangedane glazuur heeft een normale dikte (tenzij het afgebrokkeld is na de eruptie)
- De hypomineralisaties kunnen asymmetrisch voorkomen
- Als een eerste molaar is aangedaan, is de kans groter dat de contralaterale molaar ook aangedaan is
- Aantastingen van de centrale incisieven zijn doorgaans milder, maar kunnen onesthetisch zijn



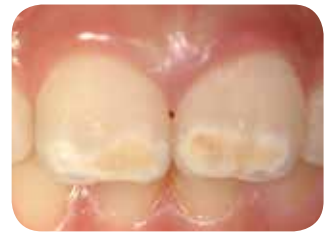Milde MIH
Met dank aan Prof. van Amerongen,
Nederland



Matige MIH
Met dank aan Prof. Baroni, Italië



Ernstige MIH
Met dank aan Prof. Baroni, Italië



Aangetaste incisieven in het kader
van MIH
Met dank aan Prof. Baroni, Italië

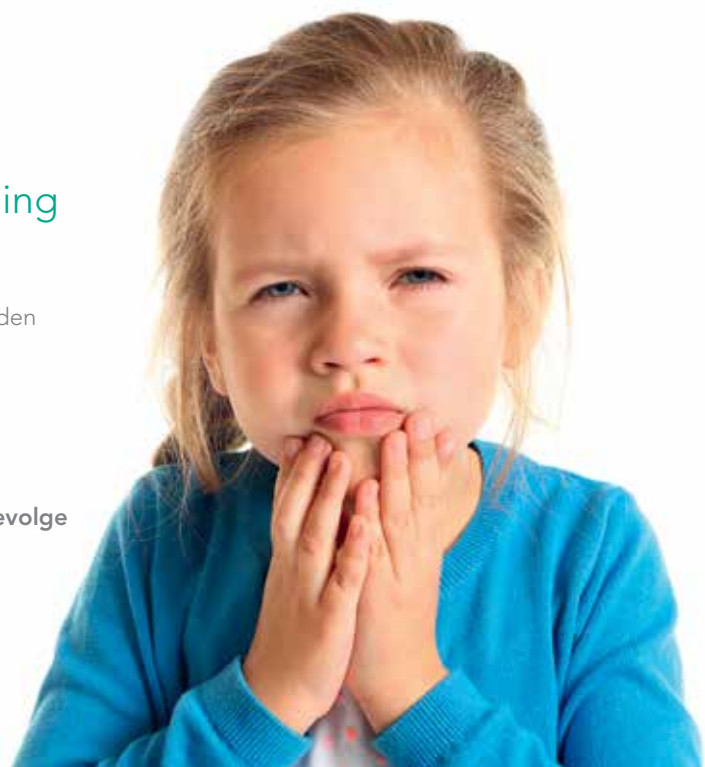Symptomen

- Overgevoeligheid en verminderde respons op lokale anesthesie
- Snelle cariësevolutie
- Afbrokkeling na eruptie

De klinische aanpak van MIH is een uitdaging vanwege:

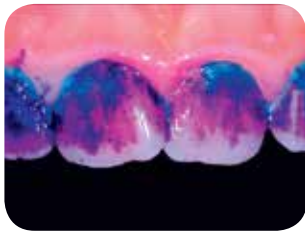
- Overgevoeligheid en snelle cariësentwikkeling in de aangetaste tanden
- Slechte werking lokale anesthesie
- Beperkte medewerking van het jonge kind
- Verhoogde kans op falen van restauraties
- Vaak zijn meer tandartsbezoeken noodzakelijk

Kinderen met MIH ontwikkelen vaak angst voor de tandarts ten gevolge van invasieve of pijnlijke dentale ingrepen op jonge leeftijd.



Initiële therapeutische interventie

Bewustwording bij de patiënt is de eerste stap



Met dank aan Dr. Rouas, Frankrijk

- De tanden moeten tweemaal per dag worden geïmagineerd met een tandpasta die ten minste 1000 ppm fluoride bevat. Fluoridegehalte moet aangepast zijn aan de leeftijd; bij oudere patiënten kan een hoger fluorideniveau wenselijk zijn.
- Het gebruik van identificatiemiddelen zoals **GC Tri Plaque ID Gel** kan helpen om cariogene plaque te identificeren, patiënten te motiveren en hen de mogelijkheid te geven om hun poetstechniek te optimaliseren
- Regelmatige consumptie van suiker en zuren in de voeding moet vermeden worden

Versterk en desensibiliseer met GC Tooth Mousse, GC MI Paste Plus en MI Varnish



Een behandeling met Tooth Mousse, MI Paste Plus of MI Varnish kan nuttig zijn bij MIH om de tanden te versterken en de gevoeligheid te verminderen. De aanwending van Recaldent (CPP-ACP), wat een hoog niveau van bio-beschikbaar calcium en fosfaat bevat, is hierbij effectief gebleken.^{4,5}

Tooth Mousse (zonder fluoride)/MI Paste Plus (900 ppm fluoride)

- Crème met Recaldent (CPP-ACP) om dagelijks thuis te gebruiken
- Aan te brengen na het tandenpoetsen en voor het slapengaan; niet naspoelen
- Biedt extra bescherming aan de tanden
- Neutraliseert zuuraanvallen

Tooth Mousse of MI Paste Plus?

Tooth Mousse en MI Paste Plus kunnen voor dezelfde indicatie gebruikt worden. Tooth Mousse wordt aanbevolen onder de leeftijd van 6 jaar om het risico op fluorose te vermijden en in gevallen waar extra fluoridesupplement niet nodig of gewenst is. Voor nachtelijke aanwending wordt Tooth Mousse tot 12 jaar aanbevolen. Boven deze leeftijd kan MI Paste Plus gebruikt worden.

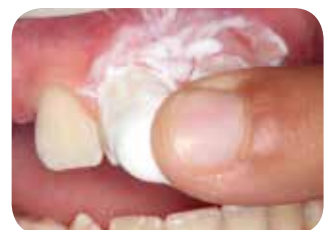

MI Paste Plus vermindert porositeit en verbetert de homogeniteit van gehyponimaliseerd glazuur. Met dank aan Dr. Crombie, Australië

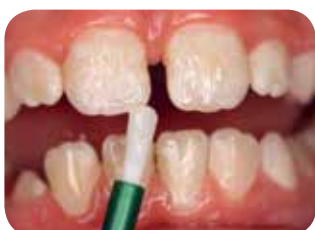MI Varnish (22600 ppm fluoride)

- Fluoridelak met Recaldent (CPP-ACP) voor driemaandelijke applicatie in de praktijk
- Aan te brengen na de profylaxe
- Sluit de dentinetubuli af; vermindert de gevoeligheid van de tanden en laat een laklaag achter op het oppervlak

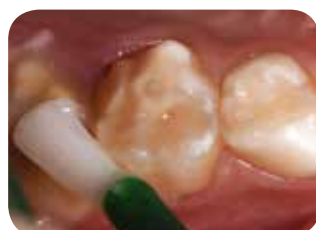Lees de gebruiksaanwijzing zorgvuldig voor gebruik.



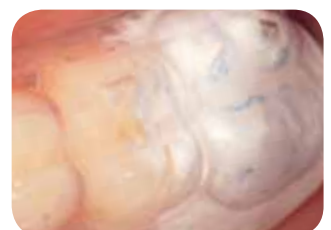Met dank aan Prof. Gatón Hernández, Spanje



Met dank aan Dr. Marinova, Bulgarije



Met dank aan Dr. Rouas, Frankrijk



Met dank aan Dr. Rouas, Frankrijk

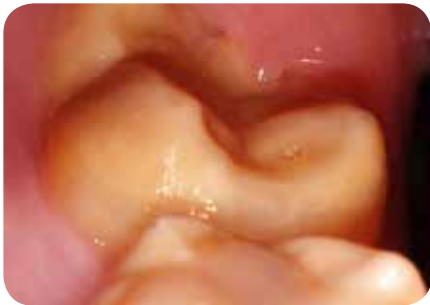Bescherm oppervlakken met **GC Fuji TRIAGE**

Fuji TRIAGE, een hoog visceus glasionomeer dat het oppervlak beschermt tegen cariës en gevoeligheid.

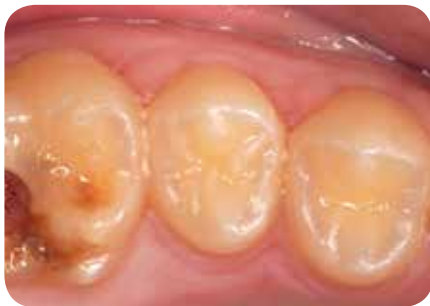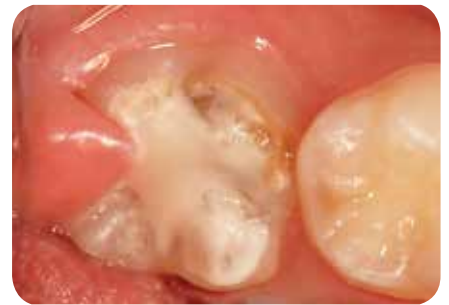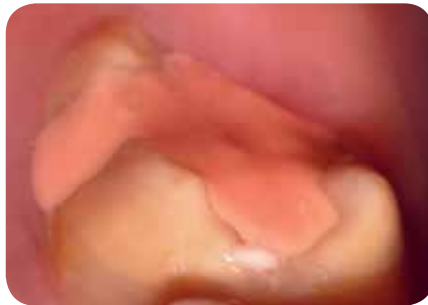- Fuji TRIAGE kan chemisch hechten in een vochtige omgeving
- De tanden kunnen zelfs voor volledige eruptie beschermd worden
- Het uitharden van de roze Fuji TRIAGE kan versneld worden met de polymerisatielamp

Vroege bescherming is belangrijk om complicaties te vermijden

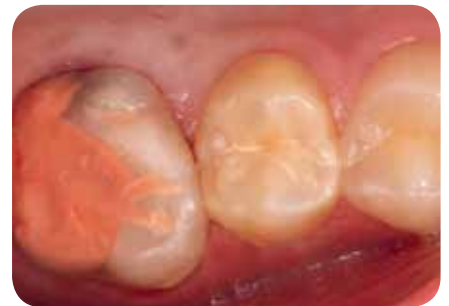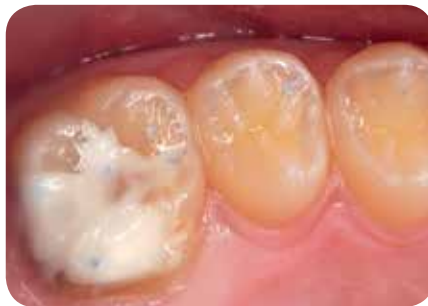- Snel en makkelijk aan te brengen; perfect voor de eerstelijnsbehandeling
- Helpt meer invasieve behandelingsopties uit te stellen of zelfs te vermijden
- Aangezien de procedure in het algemeen goed geaccepteerd wordt door kinderen neemt het risico op het ontwikkelen van angst voor de tandarts af



Met dank aan Dr. Rouas, Frankrijk



Met dank aan Prof. Gatón Hernández, Spanje



Met dank aan Prof. Gatón Hernández, Spanje



Restoratieve behandeling

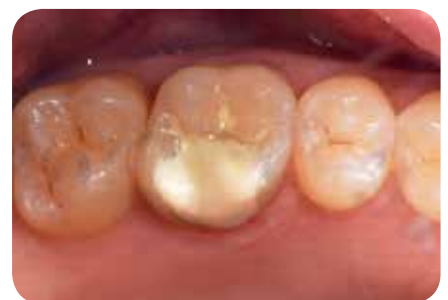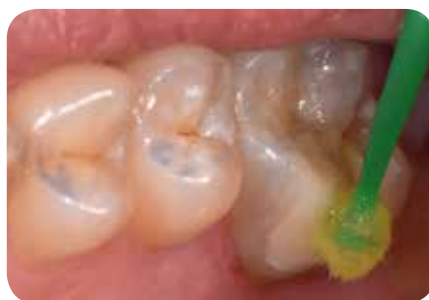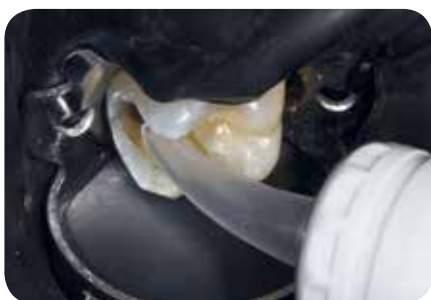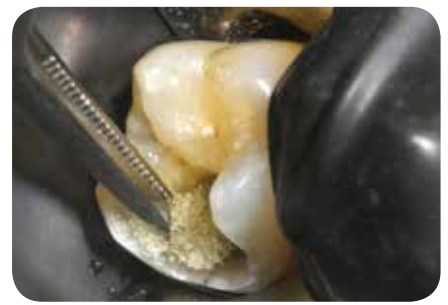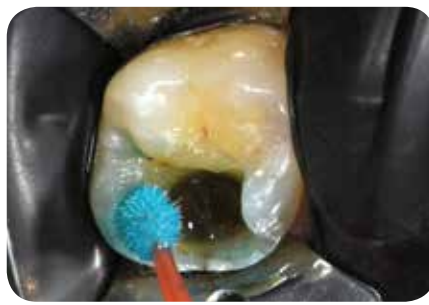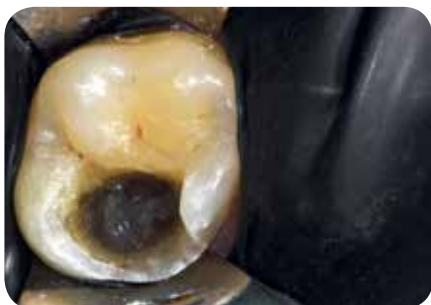Minimaal invasieve restauraties met EQUIA Forte

Definitieve restauraties

- De glashybride EQUIA Forte is geschikt voor definitieve minimaal invasieve vullingen. Bovendien is de snelle plaatsing in bulk een groot voordeel bij jonge, angstige patiëntjes.
- De chemische hechting en vochttolerantie van EQUIA Forte bieden een groot voordeel omdat de hechting aan gehypomineraliseerde dentine moeilijker is.
- Wanneer de tanden slecht reageren op locale anesthesie kan 'atraumatische restoratieve behandeling' (ART) toegepast worden: cariës wordt manueel verwijderd voor het aanbrengen van EQUIA Forte.⁶
- Een composiet kan geplaatst worden wanneer de laesies duidelijk afgebakend zijn en er niet te veel bijkomend tandweefsel moet worden verwijderd.

Tijdelijke restauraties

- In sommige gevallen van ernstige MIH kan een definitieve restauratie niet onmiddellijk geplaatst worden omwille van de jonge leeftijd van het patiëntje, maar een behandeling is noodzakelijk om het cariësproces af te stoppen en te voorkomen.
- Glasionomeren of stalen kronen gecementeerd met een glasionomeercement kunnen toegepast worden in afwachting van de definitieve behandeling, zoals een composiet of indirecte restauratie.



Met dank aan Dr. Rouas, Frankrijk

Orthodontische overwegingen

In bepaalde orthodontische condities kan het aanbevolen worden om ernstig aangetaste blijvende eerste molaren te extraheren. Het ideale moment om dit te doen is wanneer de furcatie van de tweede molaar begint te calcificiëren, gewoonlijk rond de leeftijd van 8,5-9 jaar. Spontane migratie van de tweede molaar verloopt het meest gunstig als de extractie op dat moment gebeurt; de resultaten zijn doorgaans beter in de bovenkaak dan in de onderkaak.

Recall

Controle afspraken aangepast aan het effect van de behandeling

De recall frequentie is doorgaans hoger voor patiënten met MIH omwille van de hoge cariësgevoeligheid. Verschillende punten moeten hierbij in acht worden genomen:

- Restauraties moeten frequent nagekeken worden omdat de hechting aan gehyponimaliseerd dentine minder goed is.
- Het is belangrijk dat de patiënt de thuiszorg volhoudt en het effect ervan moet regelmatig gecontroleerd worden.
- Mondhygiëne (met Tri Plaque ID Gel) en voedingsgewoonten moeten regelmatig geëvalueerd worden.
- Tijdelijke restauraties moeten opgevolgd worden en door definitieve restauraties vervangen worden wanneer de omstandigheden hiervoor geschikt zijn.

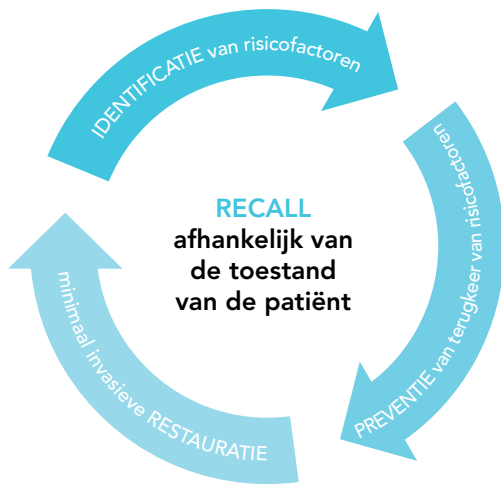Een belangrijke stap in de preventieve strategie is de thuiszorg. Het is cruciaal om het kind/verzorgers te motiveren en in te lichten want zij zijn degenen die de dagelijkse mondhygiëne en gezonde voeding in de praktijk moeten brengen.

Het Dentonauts programma zet voorts de klemtoon op het maken van een positieve ervaring van elk tandartsbezoek. Dit is belangrijk om de therapietrouw van de patient op lange termijn te waarborgen en het gezond functioneren op lange termijn te verzekeren.



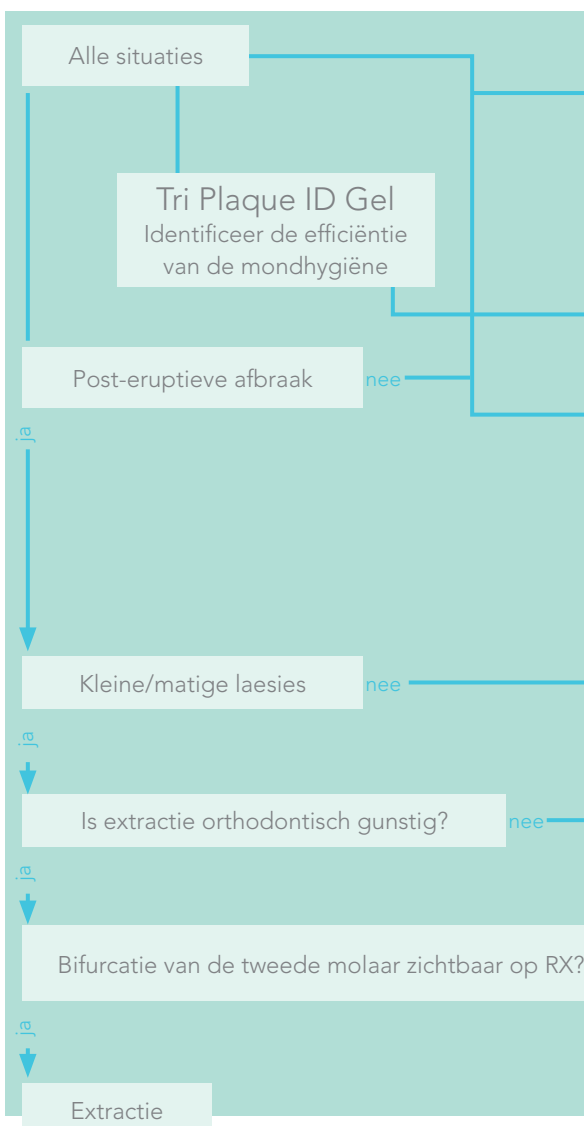
Minimum Interventie Behandelplan voor MIH

Een kader voor patiënt-gecentreerd behandelen

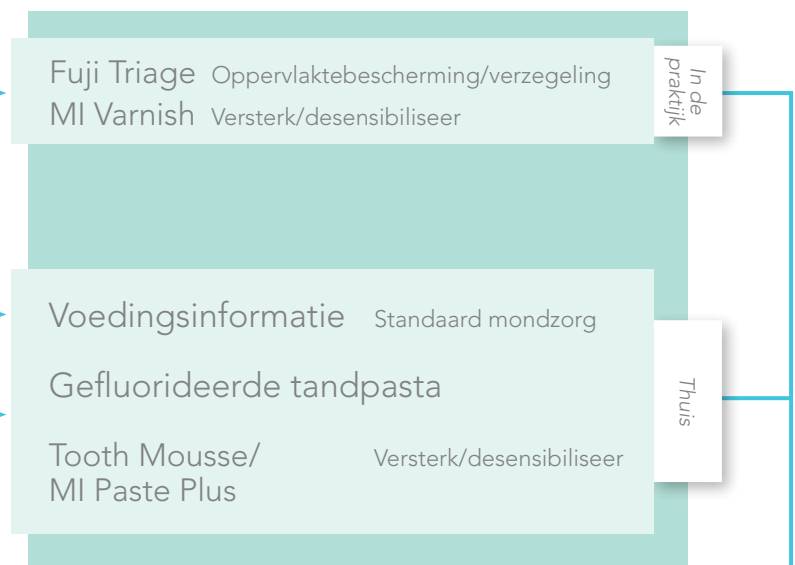

Het is essentieel om de behandeling van MIH aan te passen aan de individuele toestand van de patiënt. Het schema hieronder maakt het makkelijker om de nodige interventies te selecteren. Het toont ook welke producten van GC er specifiek geschikt zijn voor elk geïndividualiseerd behandelplan.

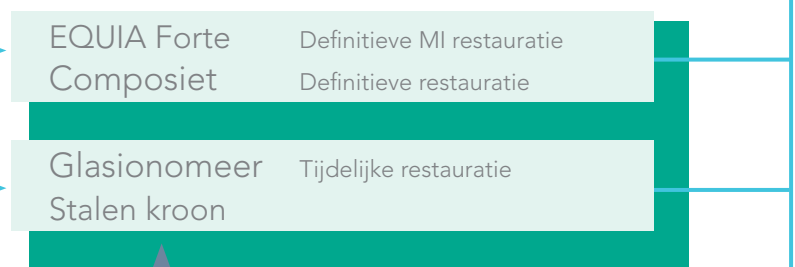IDENTIFICATIE



PREVENTIE



RESTAURATIE



RECALL





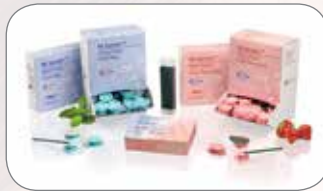GC Tri Plaque ID Gel, tubes van 40g (36ml)	
004273	GC Tri Plaque ID Gel, 1 x 40g (36ml)



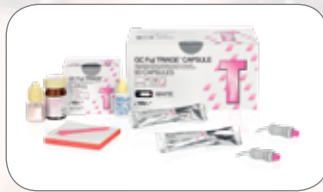GC Tooth Mousse, tubes van 40g (35ml)					
GC Tooth Mousse verschillende verpakkingen					
890102	Verpakking van 5 tubes, assortiment (1 van elke smaak) (Aardbei, Meloen, Munt, Tutti Frutti, Vanille)				
462032	Verpakking van 10 tubes, assortiment (twee van elke smaak) (Aardbei, Meloen, Munt, Tutti Frutti, Vanille)				
GC Tooth Mousse, 10-Pack van één smaak					
462520	Aardbei	462522	Munt	462270	Vanille
462521	Meloen	462523	Tutti Frutti		



GC MI Paste Plus, tubes van 40g (35 ml)					
GC MI Paste Plus verschillende verpakkingen					
900441	Verpakking van 5 tubes, assortiment (1 van elke smaak) (Aardbei, Meloen, Munt, Tutti Frutti, Vanille)				
462614	Verpakking van 10 tubes, assortiment (twee van elke smaak) (Aardbei, Meloen, Munt, Tutti Frutti, Vanille)				
GC MI Paste Plus, 10-Pack van één smaak					
462621	Munt	462887	Meloen	462889	Tutti Frutti
462886	Aardbei	462888	Vanille		



MI Varnish Unit Dose (0.40ml)			
MI Varnish Intro pack			
900746	MI Varnish Intro pack, 10 unit doses MI Varnish (5 Aardbei + 5 Munt) en wegwerpkwastjes		
MI Varnish Refill, 35 unit doses en wegwerpkwastjes			
900747	Aardbei	900748	Munt
MI Varnish Clinic pack, 100 unit doses en wegwerpkwastjes			
900749	Aardbei	900750	Munt



GC Fuji TRIAGE CAPS, capsule 0.13ml			
Refill pack: box van 50 capsules			
002495	Pink	002496	White
GC Fuji TRIAGE poeder/vloeistof			
1-1 pack: 15g poeder, 10g vloeistof, 6g Dentin Conditioner en accessoires			
002490	Pink	002491	White



EQUIA Forte, capsule 0.14ml					
Intro pack: verpakking met 20 capsules EQUIA Forte Fil, 20 unit doses EQUIA Forte Coat (0.1ml) & micro-applicatietips					
900936	A2	900938	A3	900940	B2
Promo Pack: 2 verpakkingen met 50 capsules EQUIA Forte Fil, EQUIA Forte Coat (4ml) & micro-applicatietips					
900947	A2 (x2)		900950	A3 (x2)	
900949	A2-A3		900951	B2-A3	

Andere verpakkingen tevens beschikbaar; kijk in onze online catalogus voor meer informatie.

GC Tri Plaque ID Gel, GC Tooth Mousse, GC MI Paste Plus, MI Varnish, GC Fuji Triage en EQUIA Forte zijn merken van GC.



Kijk ook eens naar de webinar: „Hypomineralised enamel (MIH) - coming to a child near you!“ (Gehypomineraliseerd dentine (MIH) – wanneer het een kind in uw praktijk aangaat) door Prof. David Manton, Melbourne Dental School, Australië.

- Schwendicke F, Elhennawy K, Reda S, Bekes K, Manton DJ, Krois J. Global burden of molar incisor hypomineralization. J Dent, 2018; 68: 10–18.
- Zhao D, Dong B, Yu D, Ren Q & Sun Y. The prevalence of molar incisor hypomineralization: evidence from 70 studies. Int J Paediatr Dent, 2018; 28: 170-179.
- Garot E, Denis A, Delbos Y, Manton D, Silva M, Rouas P. Are hypomineralised lesions on second primary molars (HSPM) a predictive sign of molar incisor hypomineralisation (MIH)? A systematic review and a meta-analysis. J Dent 2018;72:8-13.
- Baroni, C. & Marchionni, S. MIH supplementation strategies: Prospective clinical and laboratory trial. J. Dent. Res, 2011;90: 371–376.
- Wierichs, R. J., Stausberg, S., Lausch, J., Meyer-Lueckel, H. & Esteves-Oliveira, M. Caries-Preventive Effect of NaF, NaF plus TCP, NaF plus CPP-ACP, and SDF Varnishes on Sound Dentin and Artificial Dentin Caries in vitro. Caries Res, 2018; 52: 199–211.
- Grossi JA, Cabral RN, Ribeiro APD, Leal SC. Glass hybrid restorations as an alternative for restoring hypomineralized molars in the ART model. BMC Oral Health, 2018; 18;18(1):65.

GC EUROPE N.V.

Head Office
Researchpark
Haasrode-Leuven 1240
Interleuvenlaan 33
B-3001 Leuven
Tel. +32.16.74.10.00
Fax. +32.16.40.48.32
info@gceurope.dental
http://www.gceurope.com

GC BENELUX B.V.

Edisonbaan 12
NL-3439 MN Nieuwegein
Tel. +31.30.630.85.00
Fax. +31.30.605.59.86
info.benelux@gc.dental
http://benelux.gceurope.com